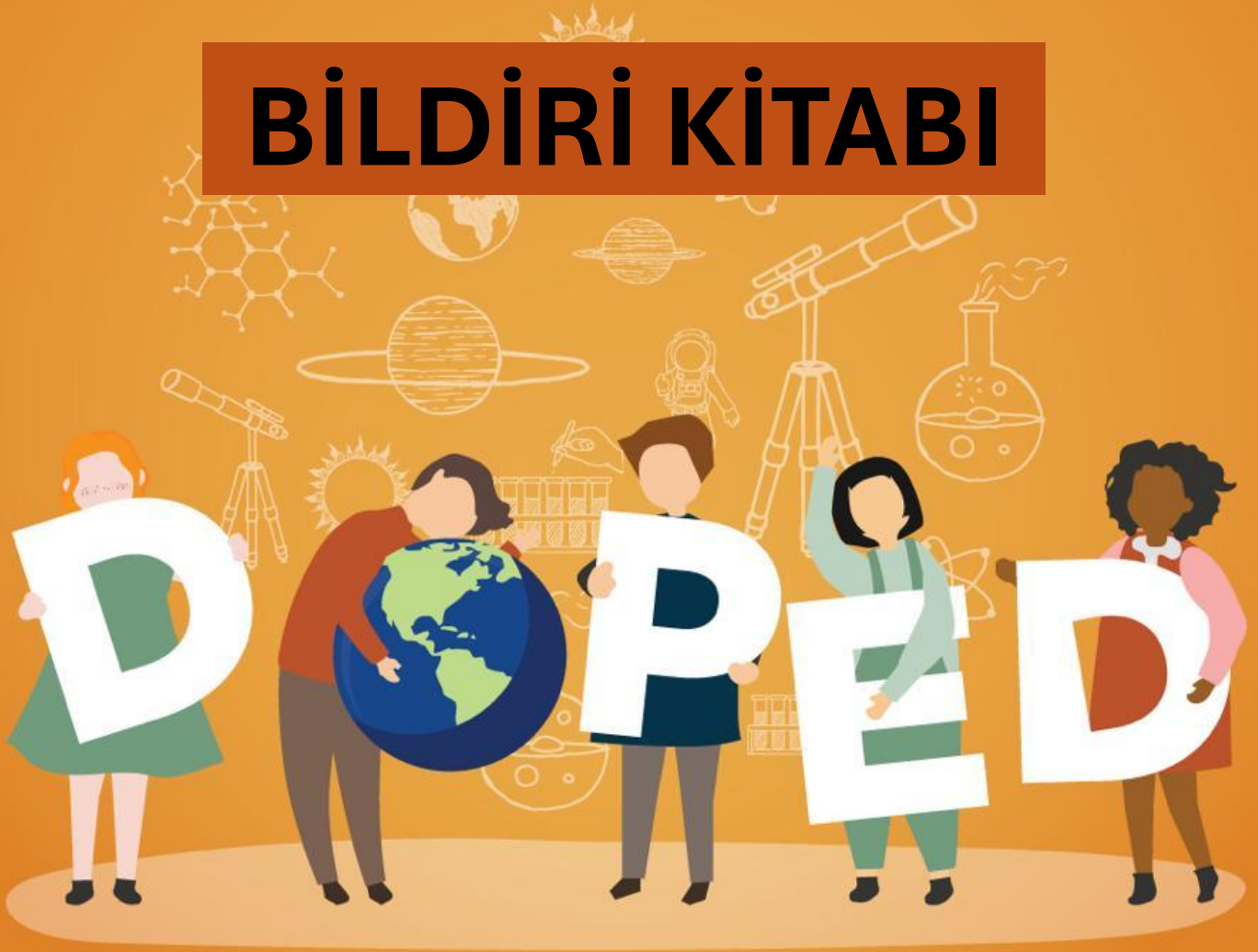



2. DOĐU PEDIATRİ BAHAR SEMPOZYUMU

23 - 26 Nisan 2026, KKTC Acapulco Hotel

BİLDİRİ KİTABI



Çocuk Sağlığında Bahar: Bilim, Umut, Gelecek

centerevents



2. DOĐU PEDIATRİ BAHAR SEMPOZYUMU

23 - 26 Nisan 2026, KKTC Acapulco Hotel

DAVET MEKTUBU

Deđerli Meslektaşlarımız,

Bu yıl yeniden Kuzey Kıbrıs'ta düzenleyeceğimiz Dođu Pediatri Bahar Zirvemizin ikincisini 23 - 26 Nisan 2026 tarihleri arasında Kuzey Kıbrıs Türk Cumhuriyeti'nin tarihi ve turistik liman kenti olan Girne'de gerçekleřtirmekten büyük bir mutluluk duymaktayız.

Bahar Zirvemizde Çocuk sađlığı ve hastalıkları alanında güncel bilgi ve deneyim paylaşımını artırmak, multidisipliner yaklaşımı güçlendirmek ve klinik uygulamalarda kaliteyi yükseltmek amacıyla düzenlenen Çocuk Sađlığı ve Hastalıkları zirvesinde, bu yıl bilimsel içeriđi ve güçlü konuşmacı kadrosu ile meslektaşlarımızı bir araya getirecektir.

Alanında uzman akademisyenler ve deneyimli klinisyenlerin katkılarıyla gerçekleştirilecek bu bilimsel buluşmada sizleri de aramızda görmekten mutluluk duyacağız.

Güncel kılavuzlar eşliğinde tanı ve tedavi yaklaşımları, zor olgu tartışmaları ve interaktif oturumlarla katılımcıların aktif katkısı sağlanacaktır.

Bilimsel programın yanı sıra meslektaşlar arası iletişimi güçlendirecek sosyal etkinlikler ile akademik iş birliklerinin geliştirilmesi hedeflenmektedir. Sempozyum, yalnızca bilgi aktarımını deđil; klinik pratiđe doğrudan katkı sunacak deneyim paylaşımını da ön planda tutmaktadır.

Bilimsel paylaşımın ve mesleki dayanışmanın güçleneceđi bu önemli organizasyonda buluşmak dileđiyle.

Sevgi ve saygılarımızla...

Dođu Pediatri Derneđi

Yönetim Kurulu





2. DOĐU PEDIATRİ BAHAR SEMPOZYUMU

23 - 26 Nisan 2026, KKTC Acapulco Hotel

KURULLAR

DOĐU PEDIATRİ DERNEĐİ YÖNETİM KURULU

Velat ŐEN
Sabahattin ERTUĐRUL
Muhammet ASENSA
Halil KOCAMAZ
Serhat SAMANCI
İbrahim DEĐER
İlyas YOLBAŐ
Baran OĐUZ
Nihat MERMUTLUOĐLU

SEMPOZYUM BAŐKANLARI

Serhat SAMANCI
Mehmet AĐIN

SEMPOZYUM BİLİMSSEL KOMİTESİ

Ahmet KAN	İlyas YOLBAŐ	Sabahattin ERUĐRUL
Baran OĐUZ	Mehmet AĐIN	Serhat SAMANCI
Dinđer YILDIZDAŐ	Metin AYDOĐAN	Vefik ARICA
Ece Meltem GÜRBÜZ	Muhammet ASENSA	Velat ŐEN
Ergin ÇİFTÇİ	Muhammet BULUT	
Funda TAŐ	Muhammet KÖŐKER	
Hakkı URAL	Murat TUTANÇ	
Halil KOCAMAZ	Nihat MERMUTLUOĐLU	
İbrahim DEGER	Ömer Faruk BEŐER	





2. DOĞU PEDIATRİ BAHAR SEMPOZYUMU

23 - 26 Nisan 2026, KKTC Acapulco Hotel

BİLİMSEL PROGRAM

23 Nisan 2026, Perşembe

13.00	Açılış Töreni
1.Oturum Oturum Başkanları: Mehmet AĞIN, Serhat SAMANCI	
13.30 - 14.00	Akut Diyareye Yaklaşım: Ne Zaman Tetkik, Ne Zaman Yatış? Serhat SAMANCI
14.00 - 14.30	Diyare Tedavisinde Güncel Rehberler: ORS, Çinko ve Antibiyotik Kullanımı, Mehmet AĞIN
14.30 - 15.00	Persistan ve Kronik Diyare: Alarm Bulgular ve Ayırıcı Tanı İlyas YOLBAŞ
15.00 - 15.30	KAHVE MOLASI
2.Oturum Oturum Başkanları: Muhammet ASENA, Serhat SAMANCI	
15.30 - 16.00	Akut Gastroenteritte Probiyotikler: Gerçekten Etkili mi? Mehmet AĞIN
16.00 - 16.30	Çocuk Acilinde Sıvı Tedavisi: Pratik Yaklaşım ve Hatalar Serhat SAMANCI
16.30 - 17.00	İmmün Yetmezlik ve Tekrarlayan Gastrointestinal Enfeksiyonlar, İlyas YOLBAŞ

25 Nisan 2026, Cumartesi

6. Oturum Oturum Başkanları: Ergin ÇİFTÇİ, Serhat SAMANCI	
10.30 - 11.00	Uzamış Ateşli Çocuk: Ne Zaman Çocuk Enfeksiyon Uzmanına Danışalım?, Ergin ÇİFTÇİ
11.00 - 11.30	Çocukluk Çağında Enfeksiyöz Cilt Döküntüleri: Ayırıcı Tanıda Püf Noktalar, Muhammet KÖŞKER
11.30 - 12.00	Çocuklarda RSV Enfeksiyonu ve Korunma Yolları Velat ŞEN
12.00 - 13.30	ÖĞLE YEMEĞİ
Uydu Sempozyumu Oturum Başkanı: Muhammet ASENA	
13.30 - 14.10	Çocuklarda Çinko Eksikliğine Pratik Yaklaşım Vefik ARICA
7. Oturum Oturum Başkanları: Muhammet ASENA, Muhammet BULUT	
14.10 - 14.40	Akut Solunum Yetmezliği ve Tedavisi Dinçer YILDIZDAŞ
14.40 - 15.10	Aşılarada Doğrular, Yanlışlar Murat TUTANÇ
15.10 - 15.40	Boy Kısaldığına Yaklaşım Ece Meltem GÜRBÜZ YALÇIN
8. Oturum Oturum Başkanları: Muhammet ASENA, Muhammet BULUT	
15.40 - 16.10	Çocuklarda Gelişimsel Gecikmeye Yaklaşım: Erken Tanı ve Müdahale, Funda TAŞ
16.10 - 16.40	Çocukluk Çağında Obezite: Önleme ve Yönetim Stratejileri Murat TUTANÇ
16.40 - 17.10	Ergenlerde Demir Eksikliği ve Anemiye Yaklaşım Muhammet ASENA

24 Nisan 2026, Cuma

Uydu Sempozyumu Oturum Başkanları: Metin AYDOĞAN, Muhammet ASENA	
10.30 - 11.00	ÜSYE, Sinüzit ve Alerjik Rinitte Tuzlu Su İçeren Burun Yıkamalarının Yeri, İbrahim SAYIN
3. Oturum Oturum Başkanları: Metin AYDOĞAN, Muhammet ASENA	
11.00 - 11.30	Nörolojik Hastalıklarda Beslenme Olgay BİLDİK
11.30 - 12.00	ISPA'da Tedavi : Simbiyotikli Çözümler ve Artı 1 Yaş Büyüme Metin AYDOĞAN
12.00 - 13.30	ÖĞLE YEMEĞİ
4. Oturum Oturum Başkanları: Ömer Faruk BEŞER, Mehmet AĞIN	
13.30 - 14.00	Süt Çocuklarında Fonksiyonel GIS Hastalıkları Ömer Faruk BEŞER
14.00 - 14.30	Malnutrisyon : Sessiz Büyüyen Tehdit Halil KOCAMAZ
14.30 - 15.00	Enteral Beslenme Ne zaman? Nasıl? Mehmet AĞIN
15.00 - 15.30	KAHVE MOLASI
5. Oturum Oturum Başkanları: Sabahattin ERTUĞRUL, İbrahim DEGER	
15.30 - 16.00	İlk 1000 Günde Doğru Beslenme ve Farklılaşan İhtiyaçlara Yönelik Formüller, İbrahim DEGER
16.00 - 16.30	Yenidoğan Acilleri İlyas YOLBAŞ
16.30 - 17.00	Yenidoğanda Cilt Değişiklikleri: Patolojik mi? Normal mi? Sabahattin ERTUĞRUL

26 Nisan 2026, Pazar

9. Oturum Oturum Başkanları: Hasan ÇELİK, Nihat MERMUTLUOĞLU	
10.00 - 10.30	Aşı Kararsızlığının Psikososyal Dinamikleri: Neden İkna Edemiyoruz?, Funda TAŞ
10.30 - 11.00	Bilimsel Kanıtlar Işığında Aşı Güvenliği: Mitler ve Gerçekler Hakkı URAL
11.00 - 11.30	Sahada Aşı Reddine Yaklaşım: Pediatrist Ne Yapmalı? Baran OĞUZ
10. Oturum Oturum Başkanları: Muhammet ASENA, Funda TAŞ	
11.30 - 12.00	Aşı İletişiminde Etkili Dil: Aileyi Kazanma Stratejileri Muhammet Asena
12.00 - 12.30	Aşı Güvenliği Verileri Nasıl Anlatılmalı? Klinik Pratikte Yaklaşım Hakkı URAL
12.30 - 13.00	Sosyal Medyada Aşı Karşıtlığı ile Mücadele Baran OĞUZ



2. DOĐU PEDIATRİ .BAHAR SEMPOZYUMU

23 - 26 Nisan 2026, KKTC Acapulco Hotel

SÖZLÜ BİLDİRİLER





2. DOĐU PEDIATRİ .BAHAR SEMPOZYUMU

23 - 26 Nisan 2026, KKTC Acapulco Hotel

Yayın No: SS-001

Bildiri Grubu: Genel / Endokrinoloji ve Metabolizma

Tip 1 Diyabetli Çocuklarda Diyabet Kampının Sürekli Glukoz İzlem Parametreleri, Öz-Yönetim ve Psikososyal İyilik Hali Üzerine Etkisi

Kürşat Çetin¹, Hatice Aylın Öz², Yasemin Funda Bahar¹, Ali Tırtar¹, Hale Ünver Tuhan¹, Mesut Parlak¹

Hatice Aylın Öz / Akdeniz Üniversitesi Tıp Fakültesi, Çocuk Sağlığı ve Hastalıkları Anabilim Dalı, Antalya

Giriş ve Amaç: Tip-1 diyabetli çocuklarda hastalık yönetiminin güçlendirilmesi ve yaşam kalitesinin artırılması büyük önem taşımaktadır. Bu çalışmada, diyabet kampının Tip-1 diyabetli çocuklarda glisemik kontrol, diyabet öz-yönetim becerileri ve psikososyal iyilik hali üzerindeki etkisinin değerlendirilmesi amaçlandı.

Yöntemler: 14-16 Kasım 2025 tarihlerinde Antalya Belek'te düzenlenen diyabet kampına katılan 22 Tip-1 diyabetli çocuk çalışmaya dahil edildi. Kamp süresince eğitim, sportif ve sosyal aktiviteler gerçekleştirildi. Katılımcıların kamp öncesi ve sonrası HbA1c ve sürekli glukoz izlem (CGM) verileri karşılaştırıldı. Ayrıca çocuklar ve ailelere uygulanan yapılandırılmış çevrim içi anket ile diyabet yönetimi, öz-yönetim becerileri ve psikososyal etkiler değerlendirildi.

Bulgular: Katılımcıların median yaşı 12,1 yıl, diyabet süresi 3,9 yıl olup kız/erkek oranı 10/12 idi. On katılımcı insülin pompası kullanmakta ve tümünde CGM bulunmaktaydı. Katılımcıların kamp öncesi HbA1c değeri %8,6'dan kamp sonrası %8,0'a düşerken ($p=0,029$), ortalama glukoz 172,4 mg/dl'den 162,4 mg/dl'ye geriledi ($p=0,012$).





2. DOĐU PEDIATRİ BAHAR SEMPOZYUMU

23 - 26 Nisan 2026, KKTC Acapulco Hotel

Hedef aralıkta geirilen sre kamp ncesi %55 iken kamp sonrası %59,6'ya yükseldi ($p=0,045$), hipoglisemi sresi ise %4,8'den %2,9'a geriledi ($p < 0,001$) ve kan řekeri dalgalanma katsayısı %38,5'ten %35,0'a dřt ($p=0,002$). Tip-1 diyabetli ocukların anketlerinde katılımcıların %90,5'i kampı "ok iyi" olarak deėerlendirdi; %95,2'si aktivitelerden yksek dzeyde keyif aldığını ve akranlarıyla birlikte olmanın kendilerini daha iyi hissettirdiğini bildirdi.

Katılımcıların %76,2'si diyabetle ilgili nemli lde yeni bilgi ėrendiğini, %95,2'si karbonhidrat sayımı konusunda zgveninin arttığını, %76,2'si gnlk diyabet bakımında deėiřiklik yaptığını ve %85,7'si ise diyabetle iliřkili kaygılarının azaldığını bildirdi. Aile deėerlendirmesinde ise ocukların kamptan mutlu dndė %100 oranında ifade edildi. Diyabet z-ynetiminde baėımsızlık artışı %88,2; diyabet teknolojisi kullanımında rahatlama %94,1; hipoglisemi/hiperglisemi ynetiminde gven artışı %82,4 olarak bildirildi. Tm aileler kampın yararlı olduėunu ve tekrar ocuklarını kampa gndermek istediklerini belirtti.

Sonuç: Diyabet kampı, Tip-1 diyabetli ocuklarda kısa dnemde glisemik kontrol ve deėiřkenlik zerinde anlamlı iyileřme saėlamıřtır. Ayrıca z-ynetim becerileri, zgven ve psikososyal iyilik hali zerinde olumlu etkiler gstermiřtir. Bu sonular, diyabet kamplarının pediatrik diyabet ynetiminde etkili ve tamamlayıcı bir yaklařım olduėunu desteklemektedir.

Anahtar Kelimeler: Tip-1 diyabet, diyabet kampı, srekli glukoz izlemi, z-ynetim, psikososyal iyilik hali





2. DOĐU PEDIATRİ BAHAR SEMPOZYUMU

23 - 26 Nisan 2026, KKTC Acapulco Hotel

Yayın No: SS-003

Bildiri Grubu: Genel / Endokrinoloji ve Metabolizma

Boy Kısalığında ALT Yüksekliği: Basit Bir Laboratuvar Bulgusundan Fazlası mı?

Ece Meltem YALÇIN¹, Mustafa YILDIZ¹

Ece Meltem YALÇIN / Fırat Üniversitesi Hastanesi Tıp Fakültesi

Giriş ve Amaç: Boy kısalığı, çocukluk çağında sık karşılaşılan bir başvuru nedeni olup, etiolojisinde normal varyantlardan kronik sistemik hastalıklara kadar geniş bir hastalık spektrumu yer almaktadır. Alanin aminotransferaz (ALT) yüksekliği ise çoğu zaman primer hepatik nedenlerle ilişkilendirilmekle birlikte, çölyak hastalığı, malnütrisyon, büyüme hormonu eksikliği ve diğer sistemik durumlarda da görülebilmektedir. Bu çalışmada, boy kısalığı nedeniyle değerlendirilen çocuklarda ALT yüksekliğinin sıklığının belirlenmesi, ALT yüksekliği olan ve olmayan hastaların klinik özelliklerinin karşılaştırılması ve ALT yüksekliğinin olası tanısal değerinin değerlendirilmesi amaçlandı.

Yöntemler: Bu retrospektif çalışmaya yaş ve cinsiyete göre boy SDS < -2 olan çocuk hastalar dahil edildi. Hastaların dosya verileri incelenerek yaş, cinsiyet, boy SDS, vücut ağırlığı, vücut kitle indeksi (VKİ), VKİ SDS, kreatinin ve ALT düzeyleri kaydedildi. ALT için > 40 U/L değeri yüksek kabul edilerek hastalar ALT yüksek ve ALT normal olmak üzere iki gruba ayrıldı. Gruplar arasında antropometrik ve biyokimyasal veriler karşılaştırıldı.

Bulgular: Çalışmaya toplam 1241 hasta dahil edildi. Bu hastaların 1050'sinde ALT düzeyi mevcuttu. ALT değeri bulunan hastaların 31'inde (%2,95) ALT yüksekliği saptandı. ALT yüksekliği olan grupta boy SDS değerinin anlamlı olarak daha düşük olduğu görüldü (medyan -3,10 vs -2,59, p=0,0026). Ayrıca ALT yüksekliği olan grupta vücut ağırlığı da daha düşük bulundu (medyan 22,1 kg vs 25,1 kg, p=0,0469). Yaş, VKİ, VKİ SDS ve kreatinin düzeyleri açısından gruplar arasında anlamlı fark saptanmadı.





2. DOĐU PEDIATRİ .BAHAR SEMPOZYUMU

23 - 26 Nisan 2026, KKTC Acapulco Hotel

ALT yüksek ve ALT normal grupların karşılaştırılması

Deđişken	ALT normal (n=1019)	ALT yüksek (n=31)	p deđeri
Yaş	10,4	11,2	0,204
Boy SDS	-2,59	-3,10	0,0026
Vücut ağırlığı (kg)	25,1	22,1	0,0469
VKİ	15,9	15,4	0,449
VKİ SDS	-0,91	-1,15	0,249

Sonuç: Boy kısalığı ile başvuran çocuklarda ALT yüksekliği sık görülmeyen ancak klinik açıdan göz ardı edilmemesi gereken bir laboratuvar bulgusudur. ALT yüksekliği olan çocuklarda boy kısalığının daha belirgin olması, bu bulgunun özellikle organik etiyolojiler, malnütrisyon, çölyak hastalığı ve endokrin bozukluklar açısından uyarıcı bir biyokimyasal belirteç olabileceğini düşündürmektedir. Boy kısalığı ile başvuran çocuklarda ALT yüksekliği saptandığında yalnızca hepatik nedenlere odaklanılmamalı, altta yatan sistemik nedenler de dikkatle araştırılmalıdır.

Anahtar Kelimeler: Boy kısalığı, ALT, çocuk, büyüme geriliği, transaminaz yüksekliği





2. DOĐU PEDIATRİ .BAHAR SEMPOZYUMU

23 - 26 Nisan 2026, KKTC Acapulco Hotel

POSTER SUNUMLARI





2. DOĐU PEDIATRİ .BAHAR SEMPOZYUMU

23 - 26 Nisan 2026, KKTC Acapulco Hotel

Yayın No: PS-001

Bildiri Grubu: Genel / Pediatric Acil ve YoĐun Bakım

Tedaviye Dirençli Tek Taraflı Atelektazinin Nedeni: Yabancı Cisim Aspirasyonu

Elif Nur Acar Erbař1, Eda Esra Baysal2, Emre UĐurlu2, Özge Kılıç Bayar3, Cansu Yılmaz YeĐit2, Almala Pınar Ergenekon2, Yasemin Gökdemir2, Ela Erdem Eralp2, Gürsu Kıyan3, Bülent KaradaĐ2

Elif Nur Acar Erbař / Marmara Üniversitesi Tıp Fakültesi, Çocuk SaĐlığı ve Hastalıkları ABD

Giriř ve Amaç: Yabancı cisim aspirasyonu , çoĐunlukla 3 yař altında görölmekle birlikte, büyük çocuklarda aspirasyon öyküsü olmaksızın atipik ve sinsi bulgularla ortaya çıkabilir. Bu olgu sunumunda, pnömoni ön tanısıyla izlenen ve tedaviye yanıt vermeyen klinik tablolarda yabancı cisim aspirasyonunun ayırıcı tanıda düşünölmemesinin önemi ile bronkoskopinin tanı ve tedavideki kritik rolünün vurgulanması amaçlanmıřtır.

Yöntemler: Bardet–Biedl sendromu tanılı 11 yařında kız hasta; birkaç gündür devam eden öksürük ve 38 °C ateř nedeniyle dıř merkezde deĐerlendirilmıř ve pnömoni ön tanısıyla kliniĐimize yönlendirilmıřtir. Fizik muayenede genel durumu orta-iyi olan, oksijen ihtiyacı bulunmayan hastanın solunum paterni doĐaldı. Sol hemitoraksta solunum sesleri azalmıř olup sol akciĐer alt zonunda solunum sesi alınamamaktaydı.

Yöntemler: Hastanın posteroanterior akciĐer grafisinde sol akciĐerin atelektatik görünümde olduĐu izlendi. Dıř merkezde çekilen toraks bilgisayarlı tomografisinde sol akciĐerde yaygın konsolidasyon ve atelektazi alanları, sol akciĐerin totale yakın kollabe görünümü ve mediastinal deviasyon saptanırken pleural efüzyon izlenmedi. Yabancı cisim lehine bulgu izlenmedi.

Bulgular: Hasta yatırılarak antibiyoterapi bařlandı; atelektaziye yönelik inhaler bronkodilatör tedavi, hipertonic salin, dornaz alfa ve göĐüs fizyoterapisi uygulandı.



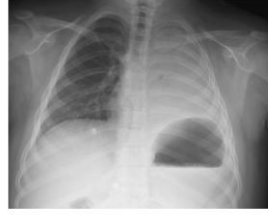

2. DOĞU PEDIATRİ BAHAR SEMPOZYUMU

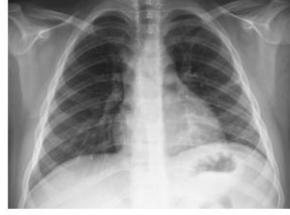23 - 26 Nisan 2026, KKTC Acapulco Hotel

Tüberküloz dışlanması amacıyla yapılan incelemelerde PPD anerjik ve 3 günlük açlık mide suyu ARB negatif saptandı. Viral solunum panelinde patojen izlenmedi. Medikal ve destek tedavilerine rağmen atelektazinin gerilememesi üzerine noninvaziv ventilasyon desteği başlandı ve altta yatan obstrüktif patolojilerin değerlendirilmesi amacıyla bronkoskopi planlandı. Fleksibl bronkoskopide sol ana bronş girişinde yabancı cisim saptanması üzerine hasta rijid bronkoskopi ile yabancı cismin çıkarılması amacıyla çocuk cerrahisine yönlendirildi. Çocuk cerrahisi tarafından yabancı cisim (fındık) çıkarıldı. İşlem sonrası hasta klinik ve radyolojik iyileşme ile taburcu edildi.

Yabancı Cisim Çıkarılması Öncesi ve Sonrası PAAG



Resim 1) İşlem Önce PAAG



Resim 2) İşlem Sonrası PAAG

Sonuç: Tedaviye yanıt vermeyen tek taraflı atelektazi varlığında, aspirasyon öyküsü bulunmasa ve hasta tipik yaş grubunun dışında olsa dahi yabancı cisim aspirasyonu ayırıcı tanıda mutlaka düşünülmelidir. Yabancı cisimler sıklıkla sağ ana bronшта yerleşmekle birlikte sol bronş tutulumu da görülebilir ve olgular aspirasyon öyküsü olmaksızın sinsi seyredebilir. Bu nedenle dirençli olgularda erken bronkoskopik değerlendirme tanı ve tedavide gecikmeyi önlemede kritik öneme sahiptir.

Anahtar Kelimeler: Yabancı Cisim Aspirasyonu, Atelektazi, Bronkoskopi





2. DOĐU PEDIATRİ BAHAR SEMPOZYUMU

23 - 26 Nisan 2026, KKTC Acapulco Hotel

Yayın No: PS-002

Bildiri Grubu: Genel / Nöroloji ve Romatoloji

Zor Doğum Sonrası Gelişen Erb-Duchenne Paralizisi İle Horner Sendromu BirlikteliĐi

Erkan HaliloĐlu1

Erkan HaliloĐlu / Diyarbakır Çocuk Hastalıkları Hastanesi

Giriş ve Amaç: Brakiyal pleksus C5-C8 servikal ve T1 torakal sinir köklerinden oluşur. Kolun, omzun elin, motor ve duyu fonksiyonlarından sorumludur. Travmatik ve zor doğum nedenleri (Anne yaşı, pelvisin anatomik bozuklukları, iri bebek, fetal duruş anomalileri) brakiyal pleksusun hasarlanmasına neden olur. Zedelenme sonrası elde kolda kas güçsüzlüĐü ve duysal problemler gelişir. Semptomlar hasar yerine göre deĐişkenlik gösterir. Hasar C5-C6 spinal sinirlerinde ise Erb-duchenne paralizisi görülür, omuzda kolda motor ve duyu fonksiyon bozuklukları oluşur. Düşük omuz görülür. El fonksiyonları korunmuştur. Bu yüzden bahşiş eli görünümü oluşur. Brakial pleksustaki hasar C8 -T1 spinal sinirlerinde ise omuz ve kolun hareket fonksiyonları korunur. Hastada moro refleksi alınır fakat elin yakalama fonksiyonu bozulmuştur. Bu yüzden Pençe eli deformitesi gelişir. T1 spinal sinir hasarlanmasında varsa Horner sendromu (miyozis, pitozis, enoftalmus ve anhidrozis) gelişir.

Yöntemler: .

Bulgular: Uzamış ve mekanik ekstraksiyon kullanılmış zor doğum sonrası gelen hastanın Genel durumu iyi, aktif, emme (+) AkciĐer sesleri doğal , Kalp sesleri doğaldı. Hastanın her iki elde yakalama refleksi vardı. Sağ kolda moro refleksi olmasına rağmen, sol kolu iç rotasyonda ve moro refleksi alınamıyordu(Bahşiş eli). Ek olarak sol gözünde hafif miyozis mevcuttu ve göz kapaĐında ptozisi vardı. Hastada erb-duchenne paralizisi ve horner sendromu birlikteliĐi düşünöldü.





2. DOĐU PEDIATRİ .BAHAR SEMPOZYUMU

23 - 26 Nisan 2026, KKTC Acapulco Hotel

Yapılan tetkiklerinde anlamlı bulgu yoktu. EMG planlandı. Hasar yeri tespiti için Omuz MR çekildi. Kraniyal görüntülemesi dođaldı. Cerrahi açıdan göz poliklinik takibi yapıldı. Fiziksel rehabilitasyon egzersiz hareketleri başlanarak hasta takibe alındı.

Sonuç: Brakiyal pleksus zedelenmelerinin çođu obstetrik nedenlere bađlı oluřmaktadır. Oluřan hasarın yerine göre bulgu vermektedir. Çođu hastada üst trunkus hasarına bađlı erb-duchenne paralizisi görölmektedir. Hastaların küçük bir kısmında tüm sinir kökü hasarına bađlı olarak Horner sendromu da eşlik etmektedir. Vakamızda da nadir durum olan hem üst trunkus hem alt trunkus (T1 spinal dahil) zedelenmesi mevcuttu. Hastaların büyük bir kısmı fiziksel rehabilitasyonla 3-6 ay sürede düzelmektedir. Uygun yaklaşımlar ile uygun cerrahi zamanı belirlenip, oluřacak geç komplikasyonların önüne geçilmelidir.

Anahtar Kelimeler: Brakiyal pleksus, Erb-duchenne, Horner sendromu





2. DOĐU PEDIATRİ BAHAR SEMPOZYUMU

23 - 26 Nisan 2026, KKTC Acapulco Hotel

Yayın No: PS-003

Bildiri Grubu: Genel / Gastroenteroloji ve Hematoloji

Imerslund-Grasbeck Sendromu

SERTAN KARABİBEROĐLU1

SERTAN KARABİBEROĐLU / DİYARBAKIR ÇOCUK HASTALIKLARI HASTANESİ

Giriş ve Amaç: Imerslund-Gräsbeck Sendromu (IGS),terminal ileumda vitamin B12-intrinsik faktör kompleksinin seçici emilim bozukluđu ve sıklıkla eşlik eden proteinüri ile karakterize, otozomal resesif geçiřli nadir bir hastalıktır. AMN (Amnionless) veya CUBN (Cubilin) gen mutasyonları sonucu oluşur. Genellikle erken çocukluk döneminde megaloblastik anemi bulguları ile prezante olur.

Yöntemler: .

Yöntemler: Hastanın bilgileri doyasında edinilmiştir.

Bulgular: 12 yaşındaki erkek hasta halsizlik, solukluk, iřtahsızlık ve büyüme geriliđi řikayetleriyle başvurdu.Fizik muayenesinde Cilt ve konjonktivalarda solukluk,ve hafif hepatomegali saptandı. Nörolojik muayenesi normal izlendi. Laboratuvar Bulgularında Hemogramında Hb:11,8 g/dL, MCV:86,3 fL Periferik Yaymasında Hipersegmente nötrofiller ve makrositer eritrositler izlendi. Biyokimyasında Vitamin B12: 92 pg/mL Folat: yüksek, LDH: yüksek ve Tam idrar tetkikinde [+++] proteinüri saptandı. İntrinsik faktör eksikliđi ve beslenme yetersizliđi, proteinüri varlıđı nedeniyle IGS tanısına gidildi.Hastaya intramuskuler b12 tedavisi verildi.Tedavinin 14.gününde Hemogloblin deđerlerinin normale geldiđi,proteinürinin ise düzeldiđi görüldü.Hastanın ömür boyu B12 replasmanı alması planlandı.





2. DOĐU PEDIATRİ .BAHAR SEMPOZYUMU

23 - 26 Nisan 2026, KKTC Acapulco Hotel

Sonuç: IGS, açıklanamayan megaloblastik anemi ve proteinüri birlikteliğinde mutlaka akla gelmelidir. Erken tanı, kalıcı nörolojik hasarı önlemek açısından kritiktir. B12 eksikliği saptanan çocuklarda idrar tetkiki ile proteinüri taraması yapmak, IGS gibi nadir genetik sendromların atlanmasını engeller.

Anahtar Kelimeler: b12 eksikliği, anemi, proteinüri





2. DOĐU PEDIATRİ BAHAR SEMPOZYUMU

23 - 26 Nisan 2026, KKTC Acapulco Hotel

Yayın No: PS-005

Bildiri Grubu: Genel / Gastroenteroloji ve Hematoloji

nadir görölen b12 eksikliĐi

Atilla Özvurmaz¹

Atilla Özvurmaz / Diyarbakır Çocuk Hastalıkları Hastanesi

Giriş ve Amaç: Imerlund-Gräsbeck Sendromu (IGS), terminal ileumda vitamin B12-intrinsik faktör kompleksinin seçici emilim bozukluĐu ve sıklıkla eşlik eden proteinüri ile karakterize, otozomal resesif geçişli nadir bir hastalıktır. AMN (Amnionless) veya CUBN (Cubilin) gen mutasyonları sonucu oluşur. Genellikle erken çocukluk döneminde megaloblastik anemi bulguları ile prezante olur.

Yöntemler: hasta dosyasından elde edildi.

Bulgular: 8 yaşındaki erkek hasta halsizlik, solukluk, iştahsızlık ve büyüme geriliĐi şikayetleriyle başvurdu. Fizik muayenesinde Cilt ve konjonktivalarda solukluk, ve hafif hepatomegali saptandı. Nörolojik muayenesi normal izlendi. Laboratuvar Bulgularında Hemogramında Hb:7,4 g/dL, MCV: 118 fL Periferik Yaymasında Hipersegmente nötrofiller ve makrositer eritrositler izlendi. Biyokimyasında Vitamin B12: < 50 pg/mL Folat: yüksek, LDH: yüksek ve Tam idrar tetkikinde [+++] proteinüri saptandı. İntrinsik faktör eksikliĐi ve beslenme yetersizliĐi, proteinüri varlıĐı nedeniyle IGS tanısına gidildi. Hastaya intramuskuler b12 tedavisi verildi. Tedavinin birinci ayında Hemoglobün değerlerinin normale geldiĐi, proteinürinin ise düzeldiĐi göröldü. Hastanın ömür boyu B12 replasmanı alması planlandı.





2. DOĐU PEDIATRİ .BAHAR SEMPOZYUMU

23 - 26 Nisan 2026, KKTC Acapulco Hotel

Sonuç: IGS, açıklanamayan megaloblastik anemi ve proteinüri birlikteliğinde mutlaka akla gelmelidir. Erken tanı, kalıcı nörolojik hasarı önlemek açısından kritiktir. B12 eksikliği saptanan çocuklarda idrar tetkiki ile proteinüri taraması yapmak, IGS gibi nadir genetik sendromların atlanmasını engeller.

Anahtar Kelimeler: b12 eksikliği, proteinüri, anemi





2. DOĞU PEDIATRİ BAHAR SEMPOZYUMU

23 - 26 Nisan 2026, KKTC Acapulco Hotel

Yayın No: PS-008

Bildiri Grubu: Genel / Çocuk Enfeksiyon Hastalıkları

Tekrarlayan Viral Miyozit

Serkan Erdoğan¹

Serkan Erdoğan / Diyarbakır Çocuk Hastalıkları Hastanesi

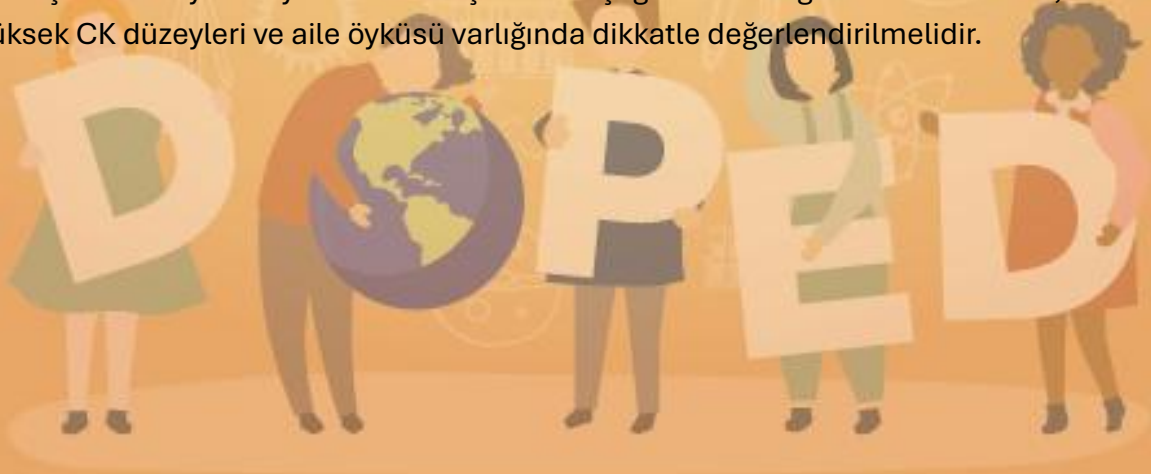Giriş ve Amaç: Akut viral miyozit, çocukluk çağında sıklıkla influenza gibi viral enfeksiyonlar sonrası ortaya çıkan ve genellikle benign seyirli bir kas tutulumudur. Çoğu olgu tek epizot şeklinde görülürken, tekrarlayan miyozit atakları nadirdir ve altta yatan metabolik, nörolojik, genetik veya romatolojik hastalıklar açısından dikkatli değerlendirme gerektirir. Aile öyküsünün varlığı ise olası genetik yatkınlığı düşündürmektedir. Bu sunumda, tekrarlayan miyozit atakları ve kardeşinde benzer öykü bulunan bir pediatrik olgu ele alınmıştır.

Yöntemler: .

Yöntemler: .

Bulgular: On iki yaşında erkek hasta, üçüncü kez gelişen bacak ağrısı ve yürüyememe şikayeti ile başvurdu. Öyküsünde daha önce benzer iki atak olduğu öğrenildi. Laboratuvar incelemelerinde: Kreatin kinaz (CK): ~20.000 U/L Hastanın özgeçmişinde özellik saptanmazken, soy geçmişinde kardeşinde de benzer miyozit ataklarının olduğu öğrenildi. Ayırıcı tanıya yönelik yapılan değerlendirmelerde: Metabolik tetkikler: Normal, Romatolojik incelemeler: Normal, Nörolojik tetkikler: Normal. Mevcut bulgular ve öykü doğrultusunda hasta, viral enfeksiyon sonrası gelişen miyozit olarak değerlendirildi. Klinik izlemde destek tedavisi ile semptomlarında gerileme gözlemlendi.

Sonuç: Tekrarlayan miyozit atakları çocukluk çağında nadir görülmekle birlikte, özellikle yüksek CK düzeyleri ve aile öyküsü varlığında dikkatle değerlendirilmelidir.





2. DOĐU PEDIATRİ .BAHAR SEMPOZYUMU

23 - 26 Nisan 2026, KKTC Acapulco Hotel

Bu tür olgularda metabolik, nörolojik ve romatolojik hastalıklar dışlanmalıdır. Sunulan olguda, üç kez tekrarlayan miyozit atađı ve kardeşte benzer öykü bulunması, genetik yatkınlık olasılıđını düşündürmektedir. Ancak mevcut tetkiklerde patoloji saptanmamıştır. Bu nedenle hastaların uzun dönem izlemi önemlidir. Tekrarlayan viral miyozit olgularında gereksiz invaziv işlemlerden kaçınılmalı, ancak olası altta yatan nedenler açısından dikkatli olunmalıdır.

Anahtar Kelimeler: Miyozit, Viral enfeksiyon





2. DOĐU PEDIATRİ BAHAR SEMPOZYUMU

23 - 26 Nisan 2026, KKTC Acapulco Hotel

Yayın No: PS-009

Bildiri Grubu: Genel / Endokrinoloji ve Metabolizma

Evre 4 Kronik Böbrek Hastalığı Olan Bir Hastada Rektal Lavman Sonrası Gelişen Hiperfosfatemi Ve Hipokalsemi: Olgu Sunumu

Fatma Özak Batıbay¹, Nur Selin Akci², İzel Kahraman¹, Dilşad Dereli³, Aslı Kavaz Tufan¹, Nuran Çetin¹

Nur Selin Akci / Eskişehir Osmangazi Üniversitesi Tıp Fakültesi, Çocuk Sağlığı Ve Hastalıkları AD

Giriş ve Amaç: Sodyum fosfat içerikli rektal lavmanlar, işlem öncesi bağırsak hazırlığında düşük hacimli olmaları ve hızlı etki göstermeleri nedeniyle sıklıkla tercih edilmektedir. Ancak hipertonic laksatifler, bağırsak lümeninden sistemik dolaşıma yüksek miktarda fosfat geçişine neden olabilir. Böbrek fonksiyonları normal olan bireylerde fosfat yükü kompanse edilebilirken, kronik böbrek hastalığı (KBH) olanlarda azalmış glomerüler filtrasyon hızı (GFH) nedeniyle böbreklerden atılamaz, hiperfosfatemi ile kalsiyum-fosfat çökmesine, sekonder hipokalsemiye yol açabilir. Bu yazıda bu hasta grubunda lavman kullanımının risklerine dikkat çekilmesi amaçlanmıştır.

Yöntemler: Opere posterior üretral valv ve evre 4 KBH tanılarıyla izlenen 13 yaşında erkek hastada rektal sodyum fosfat lavman uygulaması sonrası gelişen elektrolit bozuklukları klinik ve laboratuvar bulgular eşliğinde değerlendirildi.

Yöntemler: Hastaya ait veriler retrospektif olarak tarandı.

Bulgular: Hasta rektal lavman uygulamasından 2 saat sonrasında uykuya eğiliminin gelişmesi ve serum fosfat düzeyi 12 mg/dL, kalsiyum 5,07 mg/dL olması nedeni ile yatırıldı.



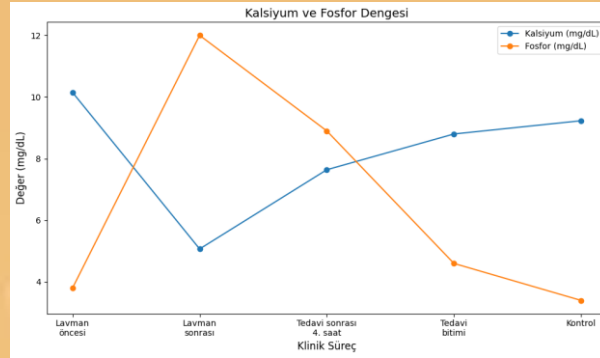


2. DOĞU PEDIATRİ BAHAR SEMPOZYUMU

23 - 26 Nisan 2026, KKTC Acapulco Hotel

Kan üre azotu 82,3 mg/dL, kreatinin 3,35 mg/dL, Na⁺ 141 mEq/dL, K⁺ 3,01 mEq/L, protein 6,30 g/dL, albumin 3,82 g/dL, magnezyum 0,75 mmol/L, parathormon 533 pg/mL, 25-hidroksi vitamin D 24.45 ng/mL, GFH 21,5 mL/dk/1,73m², spot idrar kalsiyum/kreatinin < 0,03 mg/mg olarak saptandı. Kan gazı incelemesinde pH: 7.25, pCO₂: 38.9 mmHg, HCO₃: 16.6 mmol/L, baz açığı: -9.4 mmol/L, iyonize kalsiyum 0.6 mmol/L idi. Elektrokardiyografisi normaldi. İlaçlarını düzenli kullanan ve 3 gün önce alınan tetkiklerinde fosfat 3,8 mg/dL, kalsiyum 10,1 mg/dL, kan üre azotu 61,6 mg/dL, kreatinin 3,18 mg/dL, Na⁺ 142 mEq/dL, K⁺ 4,56 mEq/L olan hastada rektal sodyum fosfat toksisitesi düşünüldü. Hidrasyon, intravenöz kalsiyum desteği ve oral fosfat bağlayıcı başlandı. Tedavi başlangıcından 4 saat sonra hastanın bilinci düzeldi. Kalsiyum ve fosfat değerleri normale dönen hasta taburcu edildi.

Resim-1: Kalsiyum Ve Fosfor Dengesi





2. DOĐU PEDIATRİ BAHAR SEMPOZYUMU

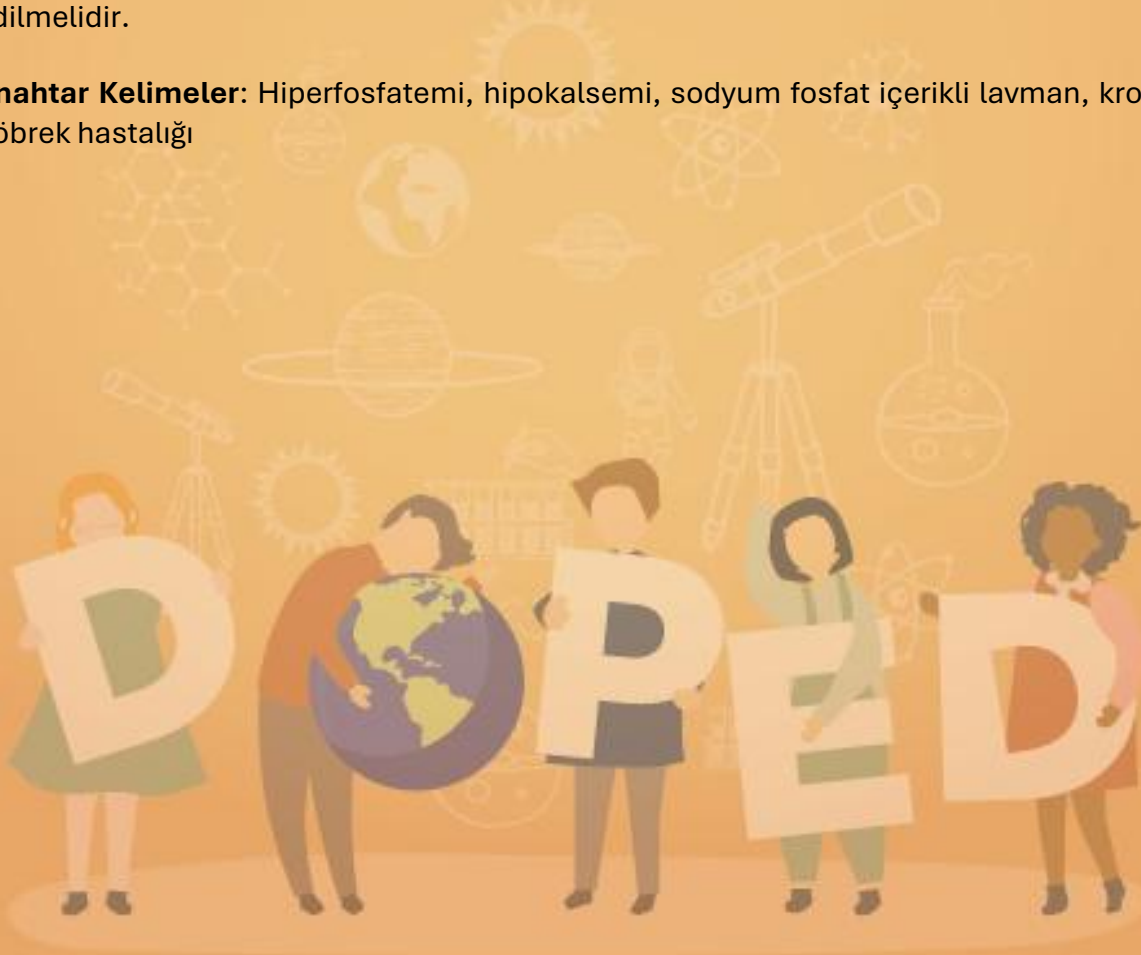23 - 26 Nisan 2026, KKTC Acapulco Hotel

Tablo-1: Elektrolitler ve B6brek Fonksiyon Testleri

Durum	BUN (mg/dL)	Kreatinin (mg/dL)	Kalsiyum (mg/dL)	Fosfor (mg/dL)
Lavman 6ncesi	61,6	3,18	10,15	3,8
Lavman Sonrası	82,3	3,35	5,07	12,0
Tedavinin 4. saati	77,9	3,36	7,64	8,9
Tedavi Sonu	59,7	2,96	8,8	4,6
Kontrol	50,4	2,6	9,23	3,4

Sonu: Sodyum fosfat ierikli lavman uygulanan KBH'li ocuklarda asemptomatik olsalar dahi iřlem sonrası kalsiyum ve fosfat deėerleri yakından izlenmelidir. KBH hastalarında baėırsak temizliėi gerektiėinde ya da konstipasyon tedavisinde sodyum fosfatlı preparatlar yerine emilimi olmayan, g6venli izoosmotik laksatifler tercih edilmelidir.

Anahtar Kelimeler: Hiperfosfatemi, hipokalsemi, sodyum fosfat ierikli lavman, kronik b6brek hastalıėı





2. DOĐU PEDIATRİ .BAHAR SEMPOZYUMU

23 - 26 Nisan 2026, KKTC Acapulco Hotel

Yayın No: PS-010

Bildiri Grubu: Genel / Endokrinoloji ve Metabolizma

Makulada Japon bayrađı (Cherry Red Spot) Görünümü Saptanan Hipotonik İnfant

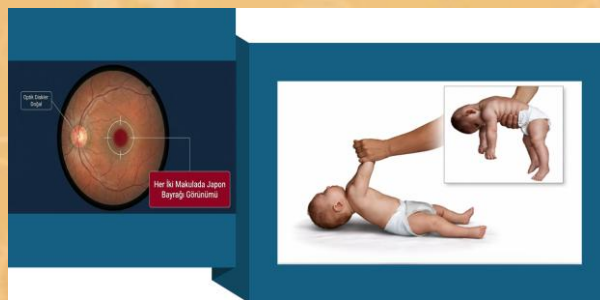
Merve Kavzođlu¹, Merve Atasoy Kütri¹, Ahmet Baysal¹, Büřra Yemiř¹, Kürřat Bora Çarman¹, Cořkun Yazar¹, Gonca Kiliç Yıldırım¹

Merve Kavzođlu / Osmangazi Üniversitesi Tıp Fakültesi

Giriř ve Amaç: Metabolik hastalıklarda hipotoni ayırıcı tanıda kritik bir bulgudur. Hipotonik bebekte eşlik eden metabolik asidoz, hiperamonemi, hipoglisemi, laktat yüksekliđi, büyüme ve gelişme geriliđi, ailede benzer öykü veya akraba evliliđi, dismorfik yüz görünümü gibi bulguların eşlik ediyor olması metabolik hastalık düşündürülebilir. Metabolik hastalıklarda hipotoni etkilenmenin derecesine bađlı olarak karřımıza çıkan bir bulgudur. Bu olgu sunumunda baş-boyun kontrolünün olmadıđının fark edilmesi üzerine başvuran ve nistagmusu olduđu görülen bir hastanın sunulması amaçlanmıřtır.

Yöntemler: 36+5 gestasyon haftasında dođan ve yenidođan döneminde solunum sıkıntısı sebebiyle 10 gün yatıř öyküsü olan 7 aylık erkek hasta gözlerde kayma, titreme, baş-boyun kontrolünün olmaması řikayetiyle başvurdu. Muayenesinde nistagmus, kurbađa postürü, dismorfik yüz bulguları, DTR'lerinin bilateral normoaktif olduđu görüldü. Organomegali ve spesifik koku görülmeydi.

Hipotonik İnfant





2. DOĞU PEDIATRİ BAHAR SEMPOZYUMU

23 - 26 Nisan 2026, KKTC Acapulco Hotel

Yöntemler: Karnitin/asilkarnitin, kantitatif idrar aminoasit, kan aminoasit ve çok uzun zincirli yağ asidi analizleri normal olarak sonuçlandı. İdrar organik asit analizinde nonspesifik atımları görüldü. Elektroensefalografi, batin ultrasonografisi ve ekokardiyografi sonuçları normal olarak değerlendirildi. Göz muayenesinde optik diskler doğal görüldü ancak her iki makulada Japon bayrağı görünümü tespit edildi. Hastadan lizozomal depo hastalıkları, özellikle gangliosidozlar açısından enzim analizi gönderildi, lökosit içi Hegsozaminidaz A 79,4 nmol/saat/mg (N > 68), Total Hegsozaminidaz 121 nmol/saat/mg (N > 626) düşük olarak sonuçlandı. Total Hegsozaminidaz / Hegsozaminidaz A düzeyi > %20 olan hastada Sandhoff hastalığı ön tanısıyla, tanıyı doğrulamak amaçlı Lyso-GM2 düzeyi ile HEXA ve HEXB gen analizleri gönderildi.

Bulgular: Muayenede gözlerde kayma ve titreme, kurbağa postürü, dismorfik yüz bulguları(frontal bossing, burun kökü basıklığı, düşük kulak çizgisi) görüldü. DTR'leri normoaktifti. organomegalisinin ve spesifik kokusunun olmadığı görüldü. Göz muayenesinde optik diskler doğal ancak her iki makulada Japon bayrağı görünümü tespit edildi. Total Hegsozaminidaz / Hegsozaminidaz A düzeyi > %20 olan hastada Sandhoff hastalığı düşünüldü.

Sonuç: Hipotonik infant olgularında multidisipliner bir yaklaşım şarttır. Göz dibi muayenesinde izlenen Japon bayrağı görünümü, ciddi nörometabolik hastalıkların belirteci olabilir bu nedenle hastaların vakit kaybedilmeden Çocuk Metabolizma Hastalıkları hekimleri ile birlikte tetkiklerinin yapılmasını gerektirir.

Anahtar Kelimeler: Hipotonik infant, Japon bayrağı görünümü, Nörometabolik hastalık, Sandhoff hastalığı, Makula.





2. DOĐU PEDIATRİ .BAHAR SEMPOZYUMU

23 - 26 Nisan 2026, KKTC Acapulco Hotel

Yayın No: PS-012

Bildiri Grubu: Genel / Çocuk Enfeksiyon Hastalıkları

Mandibulada Radiküler Kist ile Seyreden Odontojenik Enfeksiyonun Osteomyelit ile Ayırıcı Tanısı: Çocuk Olgu Sunumu

Yasemin Akgün¹, Gülşen Akkoç², Seyhan Yılmaz², Sevgi Aslan², Meryem Çağla Abacı², Sevlia Öcal Demir²

Yasemin Akgün / Marmara Üniversitesi Pendik Eğitim ve Araştırma Hastanesi Çocuk Sağlığı ve Hastalıkları Anabilim Dalı

Giriş ve Amaç: Odontojenik enfeksiyonlar çocukluk çağında yüz-boyun bölgesinde şişlik, ağrı ve ateş ile sık başvuru nedenlerinden biridir. Mandibulada saptanan kemik içi koleksiyon, kortikal incelme ve kontrast tutulumu çoğu zaman osteomyelit lehine yorumlanmakta ve uzun süreli geniş spektrumlu antibiyotik tedavilerine yol açabilmektedir. Bununla birlikte odontojenik kistik lezyonlar, özellikle enfekte radiküler kistler, benzer klinik ve radyolojik bulgular sergileyerek tanısız güçlük oluşturabilir. Bu olguda, osteomyelit ön tanısı ile izlenen ancak diş hekimliği değerlendirmesi sonrası radiküler kist saptanan bir pediatrik hastanın sunulması ve ayırıcı tanının vurgulanması amaçlandı.

Yöntemler: On bir yaşında kız hasta, 10 gündür devam eden diş ağrısı, sol yüz ve boyun bölgesinde artan şişlik ve ateş şikâyeti ile değerlendirildi. Özgeçmişinde yedi ay önce sol alt molar dişe kanal tedavisi uygulandığı öğrenildi. Hastaya fizik muayene, laboratuvar incelemeleri ve görüntüleme yöntemleri uygulandı. Multidisipliner yaklaşım kapsamında çocuk enfeksiyon, kulak burun boğaz ve diş hekimliği bölümleri ile izlem planlandı.

Yöntemler: .

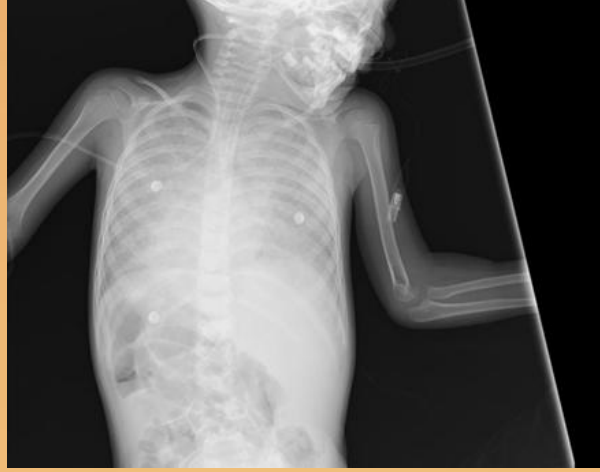



2. DOĐU PEDIATRİ BAHAR SEMPOZYUMU

23 - 26 Nisan 2026, KKTC Acapulco Hotel

Direkt Grafi



Bulgular: Fizik muayenede sol submandibuler bölgeden bukkal alana uzanan, hiperemi ve ısı artışının eşlik ettiği sert ve diffüz şişlik saptandı; fluktuasyon izlenmedi. Laboratuvar incelemelerinde belirgin CRP yüksekliği, lökositoz ve nötrofili mevcuttu. Kontrastlı bilgisayarlı tomografide mandibulada ekspansiyon, kortikal incelme ve kemik komşuluğunda koleksiyon alanı ile reaktif lenfadenopatiler izlendi. Ultrasonografide belirgin koleksiyon saptanmadı. Manyetik rezonans görüntülemeye mandibulada sinyal değişiklikleri ve kontrast tutulumu ile kemik içi koleksiyon ve destrüksiyon bulguları osteomyelit lehine değerlendirildi. Hastaya 15 gün intravenöz ampicilin-sülbaktam tedavisi uygulandı. Diş hekimliği konsültasyonunda ilgili diş çekildi. Takipte mandibula posterior bölgede radiküler kist saptanması üzerine marsupiyalizasyon yapıldı. İzlemde klinik ve laboratuvar bulgularında belirgin düzelme sağlandı.

Sonuç: Mandibulada koleksiyon ve kemik destrüksiyonu varlığı her zaman osteomyelit anlamına gelmemektedir. Radiküler kistler benzer bulgularla yanlış tanıya ve gereksiz uzun süreli antibiyotik kullanımına yol açabilir.





2. DOĐU PEDIATRİ .BAHAR SEMPOZYUMU

23 - 26 Nisan 2026, KKTC Acapulco Hotel

Bu nedenle odontojenik kaynaklı yüz-boyun şişliklerinde erken dönemde diş hekimliĐi deĐerlendirmesi yapılmalı, ayırıcı tanıda kistik lezyonlar düşünölmeli ve multidisipliner yaklaşım benimsenmelidir ve uygun tedavi planlaması gecikmeden yapılmalıdır ayrıca gereksiz invaziv işlemlerden kaçınılmalıdır mutlaka önemlidir.

Anahtar Kelimeler: Odontojenik enfeksiyon, Radiköler kist, Mandibula, Osteomyelit, Marsupiyalizasyon

